Ｊレスキュー「再現！救急活動報告」執筆原稿
標題「乳幼児心肺停止事例」

岐阜県　可茂消防事務組合　中消防署
消防司令補　渡邉一由

はじめに

今回経験した症例は、後天性疾患（低酸素脳症）のために標準よりも小柄な乳幼児の傷病者で処置に困難を感じたことや、近隣病院の受入れが不能であったために、かかりつけ病院である遠方の第三次救急医療機関（以下、三次病院）を搬送先としなければならなかったことを含め報告する。

（事案説明）

事案覚知日時:平成27年11月某日11時27分　雲の隙間から日が射す様子ではあるが、パラパラと雨が降る肌寒い天候であった。

時系列

経過時間(分)	動態	傷病者情報及び経過状況
0	11：27覚知	2歳男児がうつ伏せのまま意識がないとのこと。
4	出動	CPA救急のため4名出動する。
7	事前管制	三次病院は受入れが可能と確認がとれる。
9	現場到着	傷病者は意識・呼吸がないと聴取する。
12	傷病者接触	傷病者はCPAであった。CPRを開始する。
14	AED解析	心電図はPEAである。
14	三次病院へ連絡	特定行為の指示要請と傷病者の受入れ要請をする。
17	車内収容	心電図は心静止へと変化した。
18	現場出発	三次病院へ向けて出発する。
22	気道確保	ラリンゲアルチューブ#1の挿入を完了する。
27	静脈路確保	左足背静脈に22Gでラクテック注を維持輸液する。
54	病院到着	心電図は心静止のままである。

通報内容（覚知）

中消防署管内において、低酸素脳症のため遠方の三次病院にかかりつけである 2 歳の男児（体重：標準体重の約 2/3　身長：標準身長の約 4/5）＊が、うつ伏せのまま意識がないのを家族が発見して 119 番通報したもの。

＊2 歳児の標準体重：12.3kg
標準身長：87.5cm　　引用先：厚生労働省　2014 年データ

第一次出動（覚知から 4 分後）

通報段階から傷病者は心肺停止(CPA)であることが疑われたため、通信指令課員は CPA 救急（救急隊員 4 名出動）として出動指令を出す。（写真 No.1,2）出動した救急隊員の資格状況等は以下のとおりである。

隊　長：消防司令補（薬剤救命士）
隊　員：消防士長（薬剤救命士）、消防士（救急科）
機関員：消防副士長（救急科）

現場までは比較的広くて走行障害のない道路を選択し救急車を走らせる。車内では、傷病者に使用する資器材をストレッチャー上に準備するとともに、個々の任務を確認する。

事前管制（傷病者接触前に指示受入要請病院に対して情報提供を実施する。）は、119 番通報を覚知後、通信指令課員が実施した。出動途上、通信指令課員から電話連絡にて、「現場から直近である病院（現場からの搬送時間は約 5 分。）は受入れが不可能。遠方ではあるがかかりつけの三次病院（現場からの搬送時間は約 35 分。）へ現在連絡中である。」とのこと。また、口頭指導（胸骨圧迫（心臓マッサージ））をしているとの支援情報を得る。

道路交通状況は混雑していなかったため、遅延なく現場到着となる。また、現場到着直前に、三次病院は受入れが可能であると通信指令課員から連絡を受ける。

写真 No.1 予告指令の間に救急隊員が出動準備をする。

写真 No.2 現場に向けて中消防署から出動する。

現場到着（覚知から 9 分後）

傷病者宅は、マンションの上階で 1 階の駐車場まで家族が出てきており、エレベーターを使い部屋まで誘導される。エレベーター内で、傷病者は意識・呼吸がないと家族から聴取する。

傷病者接触（覚知から 12 分後）

傷病者は居間に仰臥位でおり家族が胸骨圧迫を実施していた。

◇接触時の状況・・・

救急隊員が接触するまで家族に胸骨圧迫を続けてもらうように玄関先で呼びかけつつ、救急隊員 4 名で傷病者に接触する。（写真 No.3）傷病者は、呼吸・脈拍を感じない CPA。全身にはチアノーゼが観察されたが、体表面は温かく、見た目には外傷はない。隊員に胸骨圧迫・人工呼吸を指示し、その間に AED パッドを装着。EC 法により小児用バッグバルブマスクで人工呼吸をすると、リークがあり十分なマスクフィットではないが胸郭は挙上する。瞳孔は両側ともに散大し、心電図波形は、AED（FR3 小児用モード）の解析により無脈静電気活動(PEA)と判断する。（図.1）

写真 No.3 傷病者接触。心肺蘇生(CPR)を実施する。

図.1 接触時の心電図波形：PEA（赤枠内）

◇CPA に至る要因・・・

最終健常目撃時間は 11 時であった。ミルクを 10 時ごろに飲んだと聴取したため、口腔内を確認するが吐物による窒息に至るものは認められない。傷病者は後天性疾患のため発育が遅く、最近やっと寝返りするようになったと聴取する。現場での聴取内容や観察結果から、うつ伏せによる呼吸抑制のため CPA に至ったのではないかと考えた。

◇現場処置・・・

胸骨圧迫を継続しつつ、気道確保・早期搬送を優先する。

胸郭包み込み両拇指圧迫法、片手での胸骨圧迫では、傷病者に対して有効ではないと判断し、傷病者の体格に合わせ 2 本指圧迫法（人差し指と中指の 2 本）を実施する。気道確保については、体幹部の下に薄手の毛布を敷いて頭部後屈を施したことにより、接触時よりも空気漏れが減り改善がみられた。（写真 No.4）しかし、病院までの長時間搬送を考慮し、不安定なマスク換気よりも確実な気道管理ができる食道閉鎖式エアウェイを施す必要があると感じた。

写真 No.4 体幹部下に毛布を敷き頭部後屈を施し、CPR を継続する。

◇家族へのインフォームドコンセント・・・

処置中、家族に現在の状態、かかりつけである三次病院への搬送及び特定行為の処置に関して説明を行い、搬出準備をしつつ三次病院の医師へ電話連絡をする。（写真 No.5）医師からは、「現場を早期に離脱し、特定行為は移動する車内において実施すること。」と指示がある。

写真 No.5 家族に状況を説明し同意を得る。

車内収容（覚知から 17 分後）

部屋から出ると、住民の協力によりエレベーターの扉はすでに開いた状態になっており、スムーズに 1 階へ降りることができた。移動するエレベーター内でも胸骨圧迫を継続させ、救急車へ収容したが、救急車内では心電図が心静止へと変化した。（図.2）

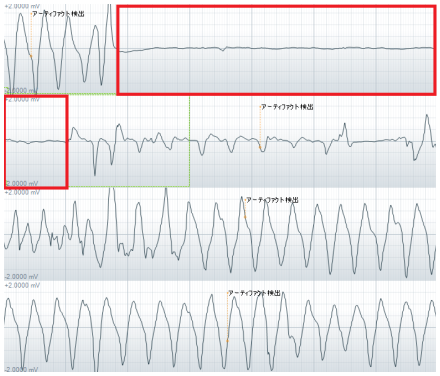

図.2 車内収容時の心電図波形：心静止
（赤枠内）

現場出発（覚知から 18 分後）

救急車は、家族 1 名を乗せ三次病院へ向けて出発する。

救急車内では、胸骨圧迫を継続するため防振ベッドを CPR ロック状態にするが、速度が出ているために少しの段差でも大きく振動が伝わってくる。

特定行為の実施

◇食道閉鎖式エアウェイの挿入（覚知から 22 分後）

食道閉鎖式エアウェイは、ラリンゲアルチューブ#1 を選択する。ティースマーク位置を門歯位置に合わせて挿入。指定量のエアを送気し、パイロットバルーンを確認後、換気を行う。（写真 No.6）

聴診器により換気確認をしながら、カフ圧やチューブ位置を微調整する。救急車の振動や顔・体幹部のごくわずかな動きでも換気が不十分となる恐れがあるため、チューブフォルダーでの固定はせずに、頭部の左右にバックボード用のイモビライザーを置いて簡易的に頭部を固定し、チューブは手で微調整を加えながら搬送を行う。（写真 No.7）

写真 No.6 ラリンゲアルチューブ#1 を挿入。

写真 No.7 ラリンゲアルチューブを挿入し、聴診器で換気確認を行う。

◇静脈路確保（覚知から 37 分後）

ラリンゲアルチューブでの換気が落ち着いたところで、静脈路確保を施す。駆血帯を上腕に巻き、うっ血を期待したが、全くうっ血が確認できないため、救急救命士の穿刺可能箇所を見ていくと、唯一、左の足背に細く短く見える静脈を確認する。

救急車積載品の留置針は 18G、20G、22G であり、22G の留置針を選択し、下腿に駆血帯を巻きうっ血を期待する。（写真 No.8）すると先ほどよりも鮮明に青くうっ血した静脈が確認できたが、静脈は外筒よりも短く、留置針とほぼ同じ太さに感じる。清拭後、外筒の先端の到達箇所を想像しながら、足の第 4 指直下付近から静脈に向けて穿刺しバックフローを確認する。（写真 No.9）外筒を慎重に進めると抵抗はなく、先端は距腿関節部付近までに達する。（写真 No.10）

ローラークレンメを緩めると、滴下は良好。穿刺個所に腫れ漏れのないことを確認する。外筒をテープで固定し、下肢全体を使い、また屈曲を作らないよう滑らかなループを作成しチューブを固定する。（写真 No.11）

ラクテック注 500ml を 1 秒 1 滴の速さで維持輸液としたところで静脈路確保を完了する。しかし、しばらくすると設定した速さで滴下していないことを確認したが、穿刺箇所に腫れ漏れはなく、ルートを確認するがルートへの逆血やエアの混入もない。外筒が留置された位置を想像し、距腿関節を伸展させると滴下状況は改善する。距腿関節が屈曲した状態では滴下が不安定なことから、関節を伸展させた状態で病院まで搬送する。（写真 No.12）

写真 No.8 左足背に静脈を確認。左下肢に駆血帯を巻きうっ血を期待する。

写真 No.9 左足背静脈に向け末梢から穿刺する。

写真 No.10 足の末端から穿刺しても外筒の先端は、距腿関節部付近に及ぶ。

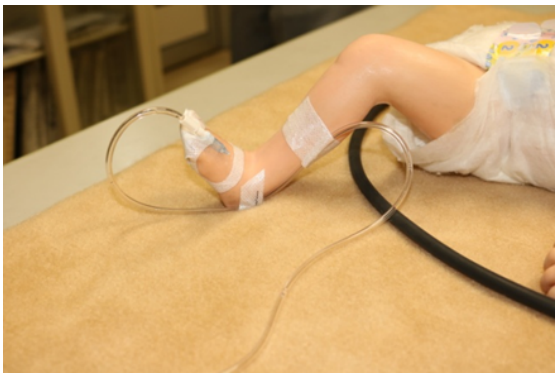

写真 No.11 ルートの固定方法
下肢全体を使いループを作成する。

写真 No.12 距腿関節部を伸展させ滴下状況の確認を行う。

病院到着（覚知から 54 分後）

三次病院に到着。車内から搬出する前に心電図を確認すると、心静止であった。（図.3）

図.3 病院到着時の心電図波形：心静止
（赤枠内）

考察：処置について考える

◇胸骨圧迫について

傷病者の体格は標準よりも小さく、小児の基準には該当しないが、今回の事案では 2 本指圧迫法による胸骨圧迫が適していると判断した。

救急車内では、防振ベッドを CPR ロック状態とし、ストレッチャー上にボードを敷いて有効な胸骨圧迫を継続するようにした。

POINT：傷病者の体格に合わせた胸骨圧迫を継続することが重要だと考える。その際は、胸骨圧迫開始が遅れないよう、また、胸骨圧迫の評価をしっかりとすることが重要である。

◇バッグバルブマスクによる人工呼吸について

換気の際は舌が大きな抵抗となった。また、EC 法では、顔（下顎）に対して手が大きく指の屈曲がきつく窮屈なために、長時間の搬送では理想的な気道確保が困難であった。（写真 No.13）頭部後屈ができておらず、なおかつ下顎を十分に持ち上げていないため、換気により口腔内が陽圧となると、マスクフィットが弱い箇所に隙間ができリークしたと考える。（圧制限バルブの開放まではなかった。）

POINT：EC 法以外に、IC クランプ法や 2 人法の気道確保がある。（写真 No.14）

換気中は、自分の指が下顎骨下の軟部組織に触れていると、（乳幼児は口腔内に占める舌の割合が大きいため）舌が圧排され気道閉鎖を招くおそれがある。下顎骨以外は触れないよう十分注意する。

写真 No.13 EC 法

左手第 3,4,5 指を下顎に沿って並べると指の屈曲がきつく、長時間は困難。

写真 No.14 IC クランプ法

左手の第 3 指で下顎骨を持ち上げ第 4,5 指は下顎骨から外す。EC 法のような指の屈曲はなく、下顎骨下の軟部組織に触れる恐れがない。

◇食道閉鎖式エアウェイについて

乳幼児の非心原性 CPA のため気道確保は必須と考えた。長時間の搬送には、走行中の

振動や胸骨圧迫による体幹の振動、バッグ換気する動作でさえチューブ位置のずれを引き起こし、換気不良となる恐れがあるため、ラリンゲアルチューブを挿入後も、換気状態を常に注意する必要があった。

胸骨圧迫のために防振ベッドを CPR ロック状態にしたが、その分車両からの振動等を受けやすい状態であった。有効な胸骨圧迫は継続できるが、車両からの振動が伝わりにくいベッドなどの車体装備が必要と感じた。

POINT：ラリンゲアルチューブはティースマーク位置で挿入状態を判断するだけでなく、胸の挙上を“目”で見て、送気音・リーク音を“耳”（聴診器）で聞いてカフ圧・チューブ位置を調整するとよい。十分に換気の確認を行うこと。

今回のような事案では、ラリンゲアルチューブとバッグバルブマスク間に蛇管を接続すれば、バッグからチューブへの揺れの伝わりは最小限にできた。（写真 No.15）

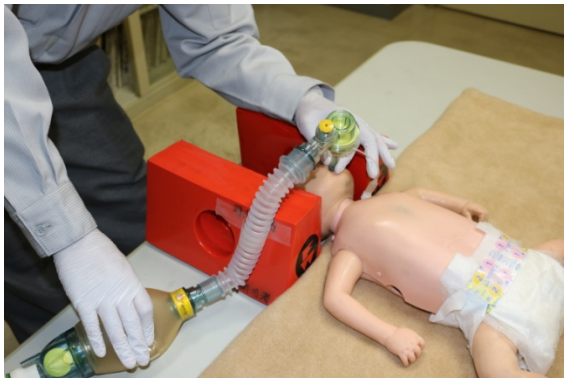

写真 No.15 蛇管を用いた方法

◇静脈路確保について

乳幼児は水分や皮下脂肪が多く、成人のように視覚や触覚では静脈を捉えにくい。

POINT：胸骨圧迫を続けることや穿刺部位を心臓より下げることで血管のうっ血を期待できる。

乳幼児の場合、身体的所見や血管の走行などをよりイメージして穿刺する。（外筒の先端が到達する位置までを確認したうえで穿刺を行うこと。また、静脈の延長線上から穿刺をすれば、外筒はより少ない血管内抵抗で進むことができる。）

外筒の先端位置が関節付近にある場合は、滴下状況を頻繁に確認すること。関節の進展を保つことで抵抗なく滴下することができる。

穿刺可能な静脈を見つけるには、Veinlite（静脈穿刺徹照器）の使用も有効である。（写真 No.16,17）

写真 No.16 Veinlite の使用。

写真 No.17 表皮にライトを照射し静脈を探す。

暗所において、表皮にライトを照射すると、照射されている中央に線となって静脈の走行が見える。

終わりに

この事案の数日後、再び、当消防署管内において乳幼児 CPA 事案が発生た。搬送先は再び遠方の三次病院でした。後日、2 つの事例報告を含め、救急指導医師を招いて検証会を開催した。医師からは「県内でも私たちの管内は夜間祝祭日において、重症乳幼児の救急受入れ状況が平日の日勤帯と比べると悪い地域であり、遠方の三次病院へのバイパス搬送とならざるを得ない」と回答を得た。（写真 No.18,19）

最後に、傷病者にとって最高のサービスを提供していくためにも、地域の基幹病院だけでなく、関連する行政との連携も必要と考える。そのためには、このような特殊な事案について、多くの職種の方に知ってもらえるような開放的な検証会等をすることも必要であり、当然、私たち自身の意識改革も必要となる。乳幼児救急となると苦手意識を持つ職員が多いかと思うがが、一人一人の意識改革・スキルアップを図ることを念頭に訓練を実施し、組織としても取り組んでいる新生児蘇生コースの受講だけでなく、小児蘇生コースなども受講できるよう働きかけ、素晴らしい地域にしていきたいと思う。

写真 No.18 検証会症例発表の様子

写真 No.19 救急指導医師から助言等の様子

写真 20.執筆者

執筆者：可茂消防事務組合　中消防署　消防司令補　渡邉一由（わたなべかずよし）（救急救命士）
出身地：岐阜県可児市
拝命年：平成 15 年 4 月
趣　味：バイク・ウィンタースポーツ

用語説明
AED：自動体外式除細動器
CPA：心肺機能停止
CPR：心肺蘇生法
I　C：インフォームドコンセント
PEA：無脈性電気活動

医師からのコメント

玉川進（旭川医療センター病理診断科）

「小児は成人を小さくしたものではない」という医者の格言がある。蘇生に関していえば最も苦労するのは気道確保と静脈路確保である。

気道確保は多くの症例で容易であるが、年齢が下がるに連れて口腔内での舌の占める容積が大きくなり、空気の通り道が狭くなる。気道確保器具を使ってもちょっとした動きによって送気ができなくなる。本症例で気道確保チューブを手で持ち続けたのは送気不能を未然に防ぐためである。

輸液のための静脈路確保はさらに難しい。本症例では足背静脈で確保を成功させているがこれは称賛に値する。患児が痩せていたとはいえ、緊張する現場で見えるか見えないかの血管内に針を留置することは想像以上のプレッシャーだっただろう。

小児の心肺停止では発見が遅れても心肺停止時間が長くても適切な蘇生術により蘇生する可能性がある。可茂消防事務組合救急隊の流れるような活動は他の救急隊の手本となるものである。